Ann Clin Microbiol Vol. 18, No. 2, June, 2015
http://dx.doi.org/10.5145/ACM.2015.18.2.60
pISSN 2288-0585 · eISSN 2288-6850

A Case of Bacteremia Caused by *Dialister pneumosintes* with *Streptococcus anginosus*

Jong Eun Park[1], Hee Jae Huh[1], Young Eun Ha[2], Wook Sung Kim[3], Chang-Seok Ki[1], Nam Yong Lee[1]

[1]Department of Laboratory Medicine and Genetics, [2]Division of Infectious Diseases, Department of Medicine, [3]Department of Thoracic and Cardiovascular Surgery, Samsung Medical Center, Sungkyunkwan University School of Medicine, Seoul, Korea

Dialister pneumosintes is a nonfermentative, gram-negative anaerobic rod which is considered as a commensal organism of the oral cavity. A 77-year-old man with a history of aortic stenosis was visited to ER for dyspnea and fever. *D. pneumosintes* and *Streptococcus anginosus* were isolated from blood culture, and also *D. pneumosintes* was identified by 16S rRNA-based gene sequencing. This case report is the first case of isolation of *D. pneumosintes* from blood in Korea, and highlights the usefulness of DNA sequencing to identify pathogens in organism which is difficult to identify by biochemical identification method. **(Ann Clin Microbiol 2015;18:60-63)**

Key Words: *Dialister pneumosintes*, Infective endocarditis, Sequencing, 16S rRNA

INTRODUCTION

*Dialister pneumosintes*는 혐기성 비발효성 그람 음성 막대균으로, 1918-1921년 독감 대유행 당시 환자의 코인두 분비물에서 처음 동정되었다[1]. 이 균은 초기에 *Bacterium pneumosintes*로 명명 되었다가, 그 후에 *Bacteroides pneumosintes*로 명명 되었고, 1994년에 *D. pneumosintes*로 재분류되었다[2]. *D. pneumosintes*는 임상적 의미가 명확하게 밝혀져 있지는 않으나 구강, 코인두, 소장 등의 정상 균무리로 여겨지고 있고[3], 다른 혐기성 세균과 함께 치아주위조직염, 잇몸염, 치아이틀고름집을 일으키는 것으로 알려져 있다[4]. 또한 혈액, 뇌농양, 양수 및 태반 감염의 원인균으로 보고된 바 있다[5,6]. 저자들은 대동맥판막협착증의 기저질환이 있는 환자에서 *D. pneumosintes*에 의한 균혈증 증례를 경험하였기에 *D. pneumosintes*의 국내 첫 증례로 보고하고자 한다.

CASE REPORT

17년 전 대동맥판막협착증을 진단받았고, 5년 전에는 림프형질세포성 림프종으로 항암치료를 받은 과거력이 있는 77세 남자환자가 호흡곤란과 함께 발열을 주소로 응급실로 내원하였다. 응급실 내원 당시 체온 37.2°C, 혈압 91/56 mmHg, 맥박 128회/분, 호흡수 24회/분이었다. 전체혈구계산에서 백혈구 $36.55\times10^3/\mu$L (호중구 98%, 림프구 1%), 혈색소 8.8 g/dL, 혈소판 $73\times10^3/\mu$L였다. C-반응단백질이 15.77 mg/dL로 상승되어 있었다. 단순 흉부 방사선 사진에서 오른쪽 흉막삼출액과 함께 음영 증가의 소견이 보였다. 응급실에서 두 쌍의 혈액배양이 시행되었으며, 호기성 혈액배양병(BacT/ALERT FA, bioMérieux, Inc., Marcy-l'Etoile, France) 2개 모두에서 배양 1일째 균의 증식이 확인 되었고, 배양액을 취하여 그람 염색을 시행한 결과 사슬형의 그람 양성 알균이 관찰되었다. Vitek 2 system (bioMérieux, Inc., Marcy-l'Etoile, France) GP card를 이용하여 동정한 결과 *Streptococcus anginosus*로 확인되었다.

혈액배양을 시행한지 4일 후, 혐기성 혈액배양병에서 두 종의 균 증식이 2쌍 모두 확인되었고, 그람 염색을 시행한 결과 그람 양성 알균과, 그람 음성 막대균이 관찰되었다. 그람 양성 알균은 *S. anginosus*로 확인 되었다. 나머지 분리주를 고형 배지에 순수 분리 배양하였고, 브루셀라 배지에서 2일째 작고 투명한 집락이 관찰되었다. 이 균은 Vitek 2 system ANC card (bioMérieux, Inc.)에서 생화학적 반응이 모두 음성인 미확인 균종(Unidentified organism)의 결과를 보여 동정이 불가능 하였다. 정확한 동정을 위하여 16S ribosomal RNA (rRNA) 유전자 염기서열 분석을 실

Received 3 February, 2015, Revised 10 March, 2015, Accepted 11 March, 2015

Correspondence: Nam Yong Lee, Department of Laboratory Medicine and Genetics, Samsung Medical Center, Sungkyunkwan University School of Medicine, 81 Irwon-ro, Gangnam-gu, Seoul 135-710, Korea. (Tel) 82-2-3410-2706, (Fax) 82-2-3410-2719, (E-mail) micro.lee@samsung.com

ⓒ The Korean Society of Clinical Microbiology.
This is an Open Access article distributed under the terms of the Creative Commons Attribution Non-Commercial License (http://creativecommons.org/licenses/by-nc/4.0) which permits unrestricted non-commercial use, distribution, and reproduction in any medium, provided the original work is properly cited.

www.kci.go.kr

시하였다. 순수 분리된 집락에서 MagNA Pure LC Total Nucleic Acid Isolation kit (Roche Diagnostics, Mannheim, Germany)를 이용하여 DNA를 추출한 뒤, 시발체 16S-4F (5'-TTG GAG AGT TTG ATC CTG GCT-3'), 16S-534R (5'-TAC CGC GGC TGC TGG CAC-3')와 16S-27F (5'-AGA GTT TGA TCM TGG CTC AG-3'), 16S-801R (5'-GGC GTG GAC TTC CAG GGT ATC T-3')을 이용하여[7] 16S rRNA 유전자 절편을 증폭한 후 직접 염기서열 분석을 시행하였다. 684 bp 크기의 염기서열을 얻었으며 이를 BLAST (http://blast.ncbi.nlm.nih.gov)의 데이터베이스와 비교하였을 때, *D. pneumosintes*의 type strain인 GenBank accession no. X82500.1과 99.9% (683/684 bp)로 가장 높은 상동성을 보였고, 다음으로 *Allisonella histaminiformans* (GenBank accession no. AF548373.1)와 91.9% (633/689 bp)의 상동성을 보였다. EzTaxon (http://www.ezbiocloud.net/eztaxon) 데이터베이스에서 *D. pneumosintes* (GenBank accession no. X82500.1) type stain과 99.75% (685/686 bp)로 가장 높은 상동성을 보였고, 다음으로 *Allisonella histaminiformans* (GenBank accession no. AF548373.1)와 91.40% (627/686 bp)의 상동성을 보였다. BIBI (https://umr5558-bibiserv.univ-lyon1.fr/lebibi/lebibi.cgi) 데이터베이스에서도 *D. pneumosintes*와 가장 높은 일치도를 보였다. *D. pneumosintes*와는 99% 이상 일치하면서 다른 균종과는 0.8% 이상의 일치도의 차이를 보였으므로, 최종적으로 *D. pneumosintes*로 동정되었다[8]. 얻어진 염기서열은 MEGA 5 software package (http://www.megasoftware.net)를 사용하여 GenBank database에서 얻은 참조 균주의 염기서열과 비교 분석하였고, Kimura 2-parameter model을 적용하여 거리지수 산출 후 Neighbor-joining tree를 작성하였다(Fig. 1).

호흡곤란 및 발열이 동반된 대동맥판막협착증 환자의 임상증상 및 혈액배양검사 결과를 바탕으로 감염성 심내막염의 가능성을 고려하여 경흉부 및 경식도 심초음파를 시행하였다. 경식도 심초음파에서 심한 대동맥판막협착과 함께 대동맥판막에 4.1 mm의 증식물이 관찰되어 감염성 심내막염이 의심되었고, 16병일에 대동맥판막치환술이 시행되었다. 대동맥판막치환술을 시행하면서 증식물을 제거하였으나 증식물에 대한 배양 검사는 시행되지 않았다. 환자는 항생제 치료를 시작한 이후 시행한 2, 4, 6병일째 혈액배양 검사에서 모두 음성이 나왔다. 환자는 최종 혈액배양검사 결과가 나오기 전까지 ampicillin-sulbactam과 ceftriaxone 투여를 받다가, *S. anginosus*가 동정된 4병일에 penicillin G로 항생제가 변경되었다. 이 후 5병일에 혐기성 그람 음성균이 동정되면서 ampicillin-sulbactam으로 항생제가 다시 변경되었고, 혈소판 감소증이 진행되면서 25병일에 ceftriaxone과 metronidazole 병합요법으로 변경되었다. 환자는 항생제 치료 및 대동맥판막치환술 후 호전을 보이다가 44병일에 *Acinetobacter baumannii*에 의한 폐렴이 발생하면서 상태가 악화되어 105병일에 패혈증으로 사망하였다.

DISCUSSION

본 증례는 기저질환으로 대동맥판막협착증이 있는 환자의 혈액에서 *D. pneumosintes*가 *S. anginosus*와 함께 동정되었고, 심초음파에서 발견된 대동맥 판막의 증식물로 감염성 심내막염이 진단된 증례이다. *D. pneumosintes*는 절대 혐기성이면서 비발효성인 그람 음성 막대균으로 혈액배지에서 원형의 볼록하면서 투명하고 매끄러운 집락을 형성한다[8]. 이 균은 주로

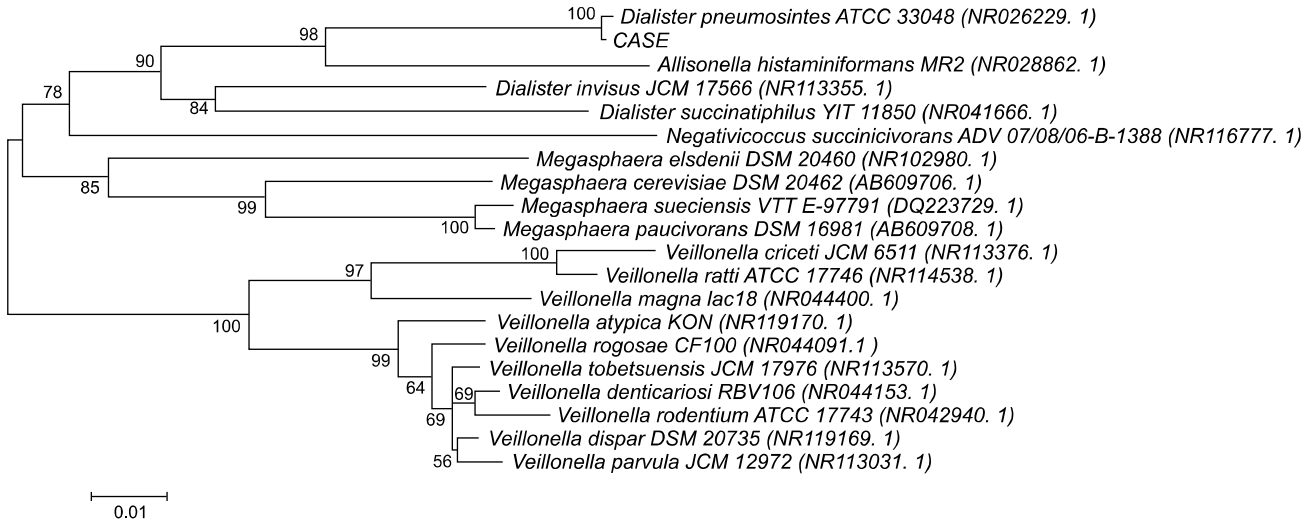

Fig. 1. Molecular phylogenetic tree constructed by neighbor-joining method using the 16s rRNA sequences of our case and related species. Reference sequences were from the type strains of the species and accession numbers are given in parentheses. All names and accession numbers are given as cited in the GenBank database.

www.kci.go.kr

Table 1. *Dialister pneumosintes* infections excluding dental disease

Year	Age/Sex	Specimen	Isolate	Identification method	Clinical information	Treatment	Outcome
2002[6]	17/M	Blood	*Dialister pneumosintes, Streptococcus anginosus*	16S rRNA sequence analysis	Subdural empyema	CTX, MTZ, ACV	Improved
2002[6]	66/M	Brain abscess	*Dialister pneumosintes*	16S rRNA sequence analysis	Brain abscess	CTX, MTZ, FOS	Improved
2006[3]	27/F	Blood	*Dialister pneumosintes*	16S rRNA sequence analysis	Post-partum with vaginosis	IPM, RIF	Improved
2010[10]	74/M	Bronchoscopy specimen	*Dialister pneumosintes*	Not described	Pneumonia	AMC	Improved
This case	77/M	Blood	*Dialister pneumosintes, Streptococcus anginosus*	16S rRNA sequence analysis	Infective endocarditis	CTR, MTZ	Died

Abbreviations: CTX, cefotaxime; MTZ, metronidazole; ACV, acyclovir; FOS, fosfomycin; IPM, imipenem; RIF, rifampin; AMC, amoxicillin-clavulanate; CTR, ceftriaxone.

치아주위 조직염, 잇몸염 등 구강질환과 관련이 있다고 알려져 있고[4], 뇌농양, 폐렴, 질에서 기원한 균혈증을 유발한 증례들이 보고된 바 있다(Table 1). *D. pneumosintes*는 β-lactam에는 감수성이 있으나 metronidazole, rifampicin, pristinamycin에는 중간내성이 있고, macrolide나 fluoroquinolone에는 내성이 있는 것으로 알려져 있다[9]. 앞서 보고된 구강질환을 제외한 증례들(Table 1)에서는 전반적으로 좋은 예후를 보였으나, 본 증례에서는 항생제 치료에 의해 배양 음전이 이루어지고 환자의 경과도 호전되는 양상이었으나, 폐렴에 의한 패혈증으로 결국 사망하였다.

본 증례는 *D. pneumosintes*와 *S. anginosus*가 말초혈액에서 함께 배양되어 혼합감염의 형태로 발생한 균혈증이라는 특징이 있는데, 두 균주의 혼합감염은 Rousée 등에 의해서도 보고된 바 있다[6]. 이들은 *D. pneumosintes*와 *S. anginosus*의 혼합감염으로 발생한 지주막하 농양을 보고하였고, 이러한 침습성 감염은 전두동 감염에서 기인한 것으로 추측했다. 본 증례의 경우 환자는 임상증상 및 혈액배양검사를 바탕으로 감염성 심내막염이 확진되었는데, 비록 대동맥판막의 증식물로 배양검사가 이루어지지 않아 조직에서 *D. pneumosintes*의 증식을 증명할 수 없었으나 두 쌍의 혈액배양에서 모두 *S. anginosus*와 *D. pneumosintes*가 함께 동정된 점으로 볼 때, *S. anginosus*뿐 아니라 *D. pneumosintes*도 감염성 심내막염의 원인균일 것으로 추정된다.

*D. pneumosintes*는 균종을 감별할 수 있는 생화학적 검사 방법이 제한적이어서 표현형으로 균을 동정하기 어렵다. 따라서, 정확한 동정을 위해서는 16S rRNA 유전자 염기서열 분석 같은 분자유전학적 진단법이 필요하다[8]. 본 증례에서도 생화학적 검사에서 모두 음성 소견을 보여 동정을 하는데 어려움이 있었고, 16S rRNA 유전자 염기서열 분석을 통해 *D. pneumosintes*를 동정할 수 있었다. 본 증례는 혈액에서 *D. pneumosintes*를 분리한 국내 첫 증례로, 생화학적 방법으로 동정되지 않는 균주를 직접 염기서열 분석을 통하여 동정하는 것이 유용할 수 있음을 보여주었다.

REFERENCES

1. Olitsky PK and Gates FL. Experimental studies of the nasopharyngeal secretions from influenza patients : IV. anaerobic cultivation. J Exp Med 1921;33:713-29.
2. Willems A and Collins MD. Phylogenetic placement of *Dialister pneumosintes* (formerly *Bacteroides pneumosintes*) within the Sporomusa subbranch of the *Clostridium* subphylum of the gram-positive bacteria. Int J Syst Bacteriol 1995;45:403-5.
3. Pierre Lepargneur J, Dubreuil L, Levy J. Isolation of *Dialister pneumosintes* isolated from a bacteremia of vaginal origin. Anaerobe 2006;12:274-5.
4. Contreras A, Doan N, Chen C, Rusitanonta T, Flynn MJ, Slots J. Importance of *Dialister pneumosintes* in human periodontitis. Oral Microbiol Immunol 2000;15:269-72.
5. Evaldson G, Carlström G, Lagrelius A, Malmborg AS, Nord CE. Microbiological findings in pregnant women with premature rupture of the membranes. Med Microbiol Immunol 1980;168:283-97.
6. Rousée JM, Bermond D, Piémont Y, Tournoud C, Heller R, Kehrli P, et al. *Dialister pneumosintes* associated with human brain abscesses. J Clin Microbiol 2002;40:3871-3.
7. CLSI. Interpretive criteria for identification of bacteria and fungi by DNA target sequencing: approved guideline. CLSI document MM18-A. Wayne, PA: Clinical and Laboratory Standards Institute; 2008.
8. Doan N, Contreras A, Flynn J, Slots J, Chen C. Molecular identification of *Dialister pneumosintes* in subgingival plaque of humans. J Clin Microbiol 2000;38:3043-7.
9. Morio F, Jean-Pierre H, Dubreuil L, Jumas-Bilak E, Calvet L, Mercier G, et al. Antimicrobial susceptibilities and clinical sources of *Dialister* species. Antimicrob Agents Chemother 2007;51:4498-501.
10. Castellanos Monedero JJ, Prieto Gómez E, Carranza González R. Pneumonia due to *Dialister pneumosintes* in a patient with chronic obstructive pulmonary disease. Arch Bronconeumol 2010;46:663-4.

www.kci.go.kr

=국문초록=

*Streptococcus anginosus*와 함께 동정된 *Dialister pneumosintes*에 의한 균혈증 1예

성균관대학교 의과대학 삼성서울병원 [1]진단검사의학교실, [2]감염내과학교실, [3]흉부외과학교실

박종은[1], 허희재[1], 하영은[2], 김욱성[3], 기창석[1], 이남용[1]

*Dialister pneumosintes*는 구강에 있는 상재균으로 혐기성 그람 음성 막대균이다. 77세 대동막판막협착증 환자에서 발생한 호흡곤란과 열로 내원하여 시행한 혈액배양에서 *D. pneumosintes*와 *Streptococcus anginosus*가 분리되었고, *D. pneumosintes*는 16S rRNA 염기분석으로 동정하였다. 본 증례는 혈액에서 *D. pneumosintes*를 분리한 국내 첫 증례로, 생화학적 방법으로 동정되지 않는 균주를 직접 염기서열 분석을 통하여 동정하는 것이 유용할 수 있음을 보여준다. [Ann Clin Microbiol 2015;18:60-63]

교신저자 : 이남용, 135-710, 서울시 강남구 일원로 81
성균관대학교 의과대학 삼성서울병원 진단검사의학교실
Tel: 02-3410-2706, Fax: 02-3410-2719
E-mail: micro.lee@samsung.com

www.kci.go.kr